

Abordaje quirúrgico en el Hallux Abductus Valgus

Cristina Olalla Cobeña

Universidad Complutense de Madrid. Facultad de Enfermería, Fisioterapia y Podología. Facultad de Medicina, Pabellón II. Avda. Complutense, s/n. Ciudad Universitaria. 28040. Madrid.
cristinaolalla@gmail.com

Tutores

José Luis Lázaro Martínez
Esther García Morales
Almudena Cecilia Matilla

Universidad Complutense de Madrid. Clínica Universitaria de Podología. Facultad de Medicina. Pabellón I. Avda. Complutense, s/n. Ciudad Universitaria. 28040 Madrid.
diabetes@enf.ucm.es esthergarciamorales@yahoo.es alcecilia@hotmail.com

Resumen: el Hallux Abductus Valgus (HAV) es una de las deformidades osteoarticulares más prevalentes en nuestras consultas de podología. Aunque en la mayoría de las ocasiones el tratamiento conservador aporta resultados satisfactorios, en determinadas ocasiones se hace necesario un abordaje quirúrgico. La existencia de más de cien técnicas quirúrgicas diferentes para el hallux valgus, es indicativa de que ningún procedimiento es adecuado para corregir todos los tipos de deformidad. La elección de la técnica más adecuada en cada caso ha de basarse en criterios clínicos y radiológicos, así como en las preferencias del cirujano.

Palabras clave: Hallux valgus–Cirugía.

Abstract: Hallux valgus (HV) is one of the most prevalent musculoskeletal deformities in podiatric clinics. Although in most cases the conservative treatment provides satisfactory results, in some cases it maybe requires a surgical approach. The existence of more than one hundred of surgical techniques for hallux valgus is indicative that no procedure is suitable for all types of deformity. The choice of the most appropriate approach in each case must be based on clinical and radiological criteria, as well as the surgeon preferences.

Keywords: Hallux valgus–Surgery.

INTRODUCCIÓN

El término *bunion* procede de la palabra latina *bunio* –que significa nabo – y a veces se ha utilizado erróneamente en relación a las alteraciones de la primera articulación metatarsofalángica (MTF). La palabra *bunion* se emplea para denotar cualquier aumento en la angulación o deformidad de la articulación MTF, incluyendo diversos diagnósticos tales como el engrosamiento de la bursa, la presencia de un ganglión, la artropatía gotosa y el hallux valgus, así como los cambios proliferativos óseos que se hacen aparentes a nivel de la articulación MTF cuando está presente un proceso degenerativo artrósico⁽¹⁾.

En término *hallux valgus* fue introducido por Carl Hueter para definir la subluxación estática de la primera articulación MTF, caracterizada por una desviación medial del primer metatarsiano. Actualmente se reconoce, sobre todo en pacientes juveniles, que la deformidad típica del hallux valgus puede estar motivada por una desviación lateral de la superficie articular de la cabeza del primer metatarsiano sin subluxación de la primera articulación MTF^(1,2).

Las técnicas quirúrgicas realizadas sobre el primer radio tienen con frecuencia la finalidad mixta de mejorar la función y corregir la deformidad. En muchos casos la obtención de un objetivo consigue el otro. Las alteraciones que afectan al primer radio se encuentran en el grupo de patologías más comunes de la cirugía del antepié. La naturaleza inherente de las fuerzas biomecánicas necesarias para la deambulación bípeda someten al primer radio a una tremenda tensión. En presencia de momentos de fuerza pronadores incontrolados, la primera articulación metatarsofalángica es incapaz de mantener su integridad, produciéndose la deformidad⁽³⁾.

Aunque muchas de estas enfermedades se pueden tratar con métodos conservadores, la mayoría de los problemas se deben a alteraciones estructurales del alineamiento. La mera presencia de estas alteraciones no constituye una indicación absoluta para el tratamiento quirúrgico, sino únicamente una herramienta terapéutica más. La decisión de intervenir sólo proviene del cumplimiento estricto de los principios quirúrgicos, de la evaluación sincera de las necesidades del paciente y de la valoración crítica de la habilidad del cirujano para alcanzar los objetivos que requiere el paciente^(3,4).

El proceso de toma de decisiones en la cirugía del hallux valgus debe comenzar con la comprensión de que no todas las deformidades son iguales. En el pasado, se realizaba un tipo de reconstrucción para todos los tipos de hallux valgus. Deben considerarse múltiples factores a la hora de evaluar una deformidad. Si se utiliza un único procedimiento para corregir todos los tipos de deformidades, el grado de éxito en la mayoría de pacientes será poco satisfactorio. Se han descrito más de 100 técnicas quirúrgicas diferentes para corregir el hallux valgus, por lo cual ningún procedimiento es adecuado para corregir todos los tipos de deformidad^(1,5).

Deben considerarse los siguientes aspectos a la hora de decidir una reconstrucción quirúrgica en pacientes con hallux valgus⁽¹⁾.

- La principal sintomatología del paciente, la ocupación y la actividad deportiva.
- Hallazgos físicos.
- Exploración radiológica.
- La edad del paciente.
- En estado neurovascular del pie.
- Las expectativas del paciente.

La mayoría de estas apreciaciones pueden ser cuantificadas, pero las expectativas del paciente no. A menudo, los pacientes que van a ser sometidos a una cirugía del juanete no conocen totalmente lo que pueden esperar. Muchos pacientes no quedan satisfechos tras la cirugía de reconstrucción, principalmente porque no son capaces de reincorporarse a un nivel de actividad similar a la que tenían antes, pues no fueron suficientemente advertidos de las posibles complicaciones postquirúrgicas o no recuerdan las conversaciones previas a la cirugía. El paciente debe comprender de forma concisa que puede aparecer rigidez, dolor o deformidad tras el tratamiento quirúrgico. Algunos pacientes se someten a tratamiento quirúrgico del juanete sólo buscando un fin estético y para poder calzarse con otro tipo de zapatos más atractivos y, lógicamente, no quedan contentos cuando no lo consiguen^(1,6).

Otro grupo de pacientes que plantean un problema específico son los deportistas profesionales y los bailarines, cuyo medio de vida depende de sus pies. El tratamiento quirúrgico debería ser diferido hasta que hubiera posibilidad de seguir llevando a cabo la actividad específica de cada paciente. Si los pacientes pueden recuperar el nivel previo de actividad física tras la operación, estarán mucho más satisfechos con el resultado⁽¹⁾.

GONIOMETRÍA

La valoración completa de las deformidades del primer radio requiere la medición radiográfica de los parámetros básicos. Los valores angulares específicos son necesarios para evaluar el grado de deformidad y la necesidad de emplear técnicas quirúrgicas específicas. El análisis radiográfico del alineamiento óseo de otras regiones es también importante para evaluar el cuadro clínico completo y ofrecemos una idea del perfil biomecánico del paciente. Algunas de estas mediciones a distancia determinarán la interdependencia de las relaciones estructurales y funcionales, y ayudarán a planificar una reconstrucción quirúrgica más duradera y funcional⁽³⁾.

Proyección dorsoplantar

Ángulo intermetatarsal (IM): el ángulo intermetatarsal es la relación angular entre el I y II metatarsianos; se determina a partir de las bisecciones longitudinales de cada metatarsiano, midiendo a continuación el ángulo que forman. Normalmente su valor es de 0-8°. En el hallux Abductus Valgus está casi siempre aumentado. En el hallux varus puede ser normal o incluso negativo, lo que significa que existe una convergencia entre I y II metatarsianos.

Ángulo del Hallux Abductus (HA): este ángulo mide el grado de deformidad de la articulación metatarsofalángica; se mide a partir de las bisecciones longitudinales del I metatarsiano y la falange. Su valor normal es entre 10-15°. De modo similar al ángulo intermetatarsal, este parámetro se incrementa en el hallux valgus y es negativo en el varus.

Ángulo interfalángico del dedo gordo (IF): este ángulo mide la relación entre la falange proximal y la distal. El ángulo se forma entre las bisecciones de las falanges proximal y distal. La bisección de la falange distal se determina mediante una línea que conecta la bisección de la base de la falange con el punto que forman las líneas tangentes a ambos lados de la falange, y normalmente mide entre 0° y 10°. A menudo, la falange distal está abducida en relación a la proximal, contribuyendo con ello a la deformidad del Hallux Abductus Valgus.

Ángulo del complejo articular proximal (PASA): también conocido como ADAM (Ángulo Distal Articular Metatarsiano). Este parámetro ofrece al podólogo una idea aproximada de dónde yace el cartílago articular en relación al eje mayor del hueso. Se sabe que en el juanete el cartílago articular puede estar localizado en una posición más lateral al adaptarse funcionalmente a la posición del dedo. Sin embargo, debido a que el cartílago es radiográficamente invisible, resulta imposible determinar dónde se sitúa exactamente. Se establece determinando primero los alcances medial y lateral del cartílago articular. En muchos casos, la cara medial del cartílago está perfectamente marcada por la existencia de un surco sagital prominente. La cara lateral se encuentra frecuentemente en el alcance más lateral de la base de la falange proximal. Sin embargo, en ausencia de estas demarcaciones, las determinaciones se realizan donde la cabeza metatarsiana está completamente redondeada.

Una vez que el podólogo ha determinado los alcances aproximados del cartílago articular, se traza una línea que une estos dos puntos. El ángulo formado entre esta línea y la perpendicular a la bisección longitudinal del I metatarsiano es el ángulo del complejo articular proximal. Su valor se sitúa normalmente entre 7° y 10°.

Ángulo del complejo articular distal (DASA): este ángulo describe la relación entre el cartílago articular de la falange proximal y el eje mayor del hueso. La línea perpendicular a la que conecta los alcances medial y lateral forma el ángulo con la bisección longitudinal de la falange proximal. Mide normalmente entre 0° y 6°.

Congruencia articular: si el PASA y el DASA son paralelos, sabemos que la primera articulación metatarsofalángica es congruente. Si las dos líneas se cruzan lejos de los límites del alcance lateral del cartílago articular, se dice que la articulación está desviada. Sin embargo, si se cruzan dentro de la articulación, es que está subluxada. La clasificación es arbitraria pero puede servir de guía al podólogo a la hora de elegir la técnica quirúrgica. Existen diferentes teorías con respecto a cuándo se debe reponer o no un cartílago articular; por ello, debe usarse la clasificación según las preferencias personales.

Posición sesamoidea: el grado de desviación de los sesamoideos en el plano transversal se describe como posición sesamoidea. Normalmente, los sesamoideos ocupan la zona directamente central de la cabeza del I metatarsiano a ambos lados de la cresta intersesamoidea. Si el primer dedo se desvía lateralmente y el I metatarsiano medialmente, los sesamoideos se desplazan respecto de su situación central. La determinación posicional de Laporta se basa en la posición del sesamoideo tibial (PST). La posición "1" es la localización sesamoidea normal. La posición "4" aparece cuando el sesamoideo está centrado sobre la bisección longitudinal del I metatarsiano, coincidiendo con la cresta. La posición "7" aparece cuando el sesamoideo se sitúa en el primer espacio intermetatarsal. Las restantes situaciones ocupan posiciones progresivamente laterales.

Forma de la cabeza metatarsiana: se puede establecer la forma de la cabeza metatarsal mediante radiografía dorsoplantar. Su significado es confuso por la variabilidad de su aspecto en función del ángulo de incidencia del haz central de los rayos X. Como línea general, cuanto más redondeada sea la cabeza tanto más fácil será que el paciente sufra desviaciones en el plano transversal. La cabeza aplanada u oblicua se considera por lo común estable. El paciente con la cabeza metatarsal cuadrada o irregular es más propenso a crear deformidades del tipo del hallux rigidus o limitus.

Diferencia de longitud metatarsal (DLM): el parámetro ofrece al podólogo una idea de la longitud relativa entre I y II metatarsianos. Es fundamental para decidir si el I metatarsiano puede soportar una osteotomía de acortamiento o requiere una técnica que mantenga su longitud. Esto se determina prolongando las bisecciones longitudinales del I y II metatarsianos hasta su convergencia proximal. Se coloca un compás en el punto de intersección y se trazan dos arcos cuyos radios alcanzan cada uno la cara distal de cada hueso. La distancia entre dichos arcos, se denomina diferencia de longitud metatarsal. Normalmente, la longitud del I metatarsiano es 1 o 2 mm menor que la del II.

Ángulo del metatarso aducto (MA): este parámetro indica el grado relativo de adducción del metatarso con respecto al mediopié. La importancia de este ángulo es la relevancia que da al significado del ángulo intermetatarsal en cuanto a su contribución a la deformidad del hallux abductus valgus.

Se mide por bisección del tarso menor: se localiza y marca el punto más medial de la primera articulación tarsometatarsiana. A continuación se hace lo mismo con el punto más medial de la astrágaloescafoidea. Se traza la línea que une estos dos puntos y se determina su centro.

Un proceso similar para el lateral puede hacerse utilizando el punto más lateral de la articulación del cuboides con el cuarto metatarsiano y el más lateral de la calcáneoscafoidea, calculando después el punto medio de la línea que une ambos puntos. Los dos puntos medios de ambas líneas calculadas se conectan y se construye la perpendicular a esta línea. El ángulo formado entre esta perpendicular y la bisección del II metatarsiano es el ángulo del metatarso aducto.

Proyección lateral

Ángulo intermetatarsal sagital: este ángulo valora el paralelismo o la divergencia relativas entre los metatarsianos I y II en proyección lateral. En el pie normal estos metatarsianos son relativamente paralelos. Sin embargo, en el paciente con hiper movilidad del primer radio, el I metatarsiano será más paralelo a la superficie de carga. En el pie cavo, este metatarsiano estará más verticalizado, por lo que el valor preoperatorio absoluto del ángulo no es importante. Requiere especial atención establecer las posiciones relativas del preoperatorio entre los dos metatarsianos y determinar el grado de cambio postoperatorio.

Es importante estar seguros de que el pie está perfectamente colocado durante el estudio radiográfico. Debido a la distribución compleja de las carillas y de las articulaciones, los ángulos del sistema esquelético dependen mucho de la posición del pie y de la del haz de rayos X.

EXPLORACIÓN FÍSICA

Los métodos para la exploración física en la deformidad del hallux valgus incluyen:

- **Hiper movilidad de la primera articulación tarsometatarsiana:** el explorador apoya los dedos índice y medio de una mano sobre la zona dorsal de la primera articulación tarsometatarsiana para controlar el movimiento. El pulgar de esa mano se apoya sobre los metatarsianos menores. Con la otra mano se coge el primer metatarsiano entre el pulgar y el resto de dedos, y se mueve de arriba a abajo y de lado a lado. Debe palparse un movimiento mínimo en esta articulación. Un exceso de movimiento o desplazamiento es patológico e indica una hiper movilidad e inestabilidad de la primera articulación tarsometatarsiana⁽⁷⁾.

- **Prueba de Silfverskiöld/evaluación del equino:** el explorador corrige el retropié colocándolo en una posición subastragalina neutra y comprueba la amplitud de flexión dorsal con la rodilla tanto en extensión completa como en 30° de flexión. Si no puede conseguirse una flexión dorsal neutra con la rodilla tanto en extensión como en flexión, ello indica un equino por afectación de los músculos sóleo y gastrocnemio⁽⁷⁾.
- **Amplitud de movimiento de la primera articulación metatarsofalángica:** se evalúan la flexión y la extensión de la primera articulación metatarsofalángica y se repite la prueba con el primer metatarsiano sujetado en una posición corregida fuera del varo, determinando así el eje del movimiento para determinar la pérdida de la congruencia en la articulación metatarsofalángica^(4,6,7):
 - ✓ Eje no desviado: Sin tendencia al movimiento de resorte a una posición anormal durante la exploración.
 - ✓ Eje desviado (tracking): Tendencia al movimiento de resorte a una posición anormal durante la exploración, lo que implica una afectación de las partes blandas.
 - ✓ Eje desviado severamente (trackbound): Imposibilidad de movimiento a una posición corregida. Implica una afectación de partes blandas y a nivel osteoarticular.

***Nota:** mediante esta técnica se determina el efecto de resorte que tiene el hallux al hacer un movimiento de tracción hacia la línea media asociada a un movimiento de flexo-extensión. Es importante durante la cirugía, en la repetiremos la maniobra para saber hasta dónde tenemos que “tocar” las partes blandas.

- **Registro del patrón de hiperqueratosis y de deformidades digitales:** con la hipermovilidad de la primera articulación tarsometatarsiana, el primer metatarsiano se halla relativamente elevado en comparación con los metatarsianos menores adyacentes, lo que provoca dolor e hiperqueratosis sobre éstos. Estas últimas se observan por debajo de los metatarsianos menores, mientras que muchas veces la piel bajo el primer metatarsiano es suave por falta de carga de peso. Los dedos en garra y la afectación de los extensores pueden provocar un desplazamiento en dirección distal de la almohadilla grasa plantar del antepié, exacerbando la metatarsalgia de los dedos menores⁽⁷⁾.

Shurnas et al. (2011) resumen los datos de la anamnesis y los hallazgos exploratorios clave en el HAV en la siguiente tabla (Tabla 1)⁽⁷⁾.

Datos de la anamnesis y hallazgos exploratorios clave del <i>hallux valgus</i>	
Molestia principal	Abultamiento doloroso de color rojo cereza sobre la zona medial de la AMTF
Duración	Empeoramiento del dolor y la deformidad entre los últimos 6 meses y 1 año
Inspección	Eminencia medial inflamada y enrojecida con desviación lateral del dedo, muchas veces en pronación con una deformidad importante
Palpación	Crepitantes ligeros, bursitis, dolor a la palpación del abultamiento, ligero calor, amplitud de movimiento fluida, casi completa e indolora
Deformidad	Desviación del dedo en valgo, desviación del metatarsiano en varo y, con deformidad importante, pronación del dedo (la uña está rotada medialmente)
Diagnóstico diferencial	<i>Hallux rigidus</i> , gota u otros procesos inflamatorios
Factores agravantes	El calzado que aprieta el pie o no lo sujeta bien empeora el dolor. Es frecuente el dolor relacionado con la actividad cuando el paciente va calzado

Tabla 1. Anamnesis y hallazgos clínicos del HAV según Shurnas et al.

VALORACIÓN PREQUIRÚRGICA

Una vez que se ha decidido el tipo de intervención quirúrgica que se va a realizar para tratar un problema específico sobre pie o tobillo, debe hacerse una valoración preoperatoria del paciente. La mayor parte de los antecedentes personales del paciente pueden recogerse en una hoja médica protocolizada. Deben incluirse hechos pertinentes tales como antecedentes quirúrgicos, enfermedades médicas graves, dificultades anestésicas previas, tendencia hemorrágica, medicación habitual, alergias medicamentosas y otra información médica importante. Debe incorporarse a este protocolo una revisión de las principales disfunciones orgánicas para tratar de identificar cualquier problema significativo. La evaluación médica global del paciente ayudará al profesional a determinar si es factible la cirugía ambulatoria.

En la anamnesis se deben identificar todos los medicamentos y suplementos que esté tomando el paciente, tanto de prescripción médica como de venta sin receta. Es particularmente importante identificar medicamentos que alteran o interfieren con el proceso de agregación plaquetaria y la hemostasia.

La utilización de medicamentos de venta sin receta no suele ser revelada por el paciente y a menudo no es investigada por el podólogo. Este tipo de medicación incluye productos de herbolario y suplementos nutricionales, de los cuales, muchos tienen efectos secundarios que pueden alterar el procedimiento quirúrgico y anestésico. Es recomendable que todas las medicaciones de herbolario se suspendan de 2 a 3 semanas antes de cualquier procedimiento quirúrgico.

La educación del paciente debe iniciarse en la propia consulta, debido a que no es hospitalizado de forma preoperatoria. Las expectativas normales del procedimiento, las alternativas de tratamiento, los riesgos quirúrgicos y las posibles complicaciones de los procedimientos propuestos deben revisarse antes de la cirugía y deben formar parte del consentimiento informado.

Cuando se ha seleccionado la cirugía como método preferible de tratamiento, la educación del paciente debe incluir una charla sobre la intervención a realizar. Es muy importante que haya un tiempo de preguntas y respuestas en el que el paciente pueda resolver todo tipo de dudas acerca del procedimiento. Así, el paciente puede comprender, conocer y memorizar los hechos más importantes que debe recordar en el período preoperatorio. El diálogo con el paciente en el período preoperatorio con respecto a las opciones de tratamiento, los riesgos y beneficios de la cirugía y las posibles complicaciones, es muy importante. El cirujano debe comprender que, sin embargo, este diálogo tiene lugar durante un período de tiempo especialmente estresante para el paciente.

En ocasiones, ya en la primera visita se pueden comentar el procedimiento y los objetivos principales del tratamiento, al tiempo que se realizan la historia clínica y la exploración física. Además, el momento en que el paciente es programado para la cirugía no siempre es el más adecuado, ya que el paciente puede estar preocupado con respecto a su trabajo o con diversos temas relacionados el aspecto económico de la intervención. Por ello, es importante para el cirujano tratar de asegurarse de que el paciente tiene un conocimiento claro de los objetivos del tratamiento y de los riesgos de la cirugía⁽¹⁾.

TÉCNICAS QUIRÚRGICAS

OSTEOTOMÍA DE AUSTIN/CHEVRON

La técnica de la osteotomía de Chevron fue inicialmente descrita por Austin y Leventen y Corless. En esta osteotomía se lleva a cabo la resección de la eminencia medial, la osteotomía distal del metatarsiano y la capsulorrafia medial para realinear el primer dedo, con lo cual se produce cierto estrechamiento del antepié. Desde su descripción inicial, se han añadido varias modificaciones técnicas al procedimiento, incluyendo el ángulo de osteotomía y el uso de alternativas como método de fijación. Algunos autores añaden un procedimiento tipo Akin para aumentar la corrección angular⁽¹⁾.

Indicaciones

La osteotomía de Austin/Chevron está indicada en casos de deformidad típica de hallux valgus leve y moderada baja (ángulo de hallux valgus menor de 30° o ángulo

entre el primer y segundo metatarsianos menor de 13°) con subluxación de la articulación MTF. Cuando se lleva a cabo en pacientes con una deformidad mayor, la capacidad del procedimiento para conseguir la corrección disminuye. La osteotomía de Austin/Chevron proporciona una corrección extra articular y por ello puede ser utilizada como tratamiento de hallux valgus con una primera articulación MTF congruente si el PASA es de 15° o menor. En los casos en que el paciente presente un PASA mayor de 15° o una articulación mínimamente subluxada, el resultado final de la corrección puede mejorarse mediante la resección de una pequeña cuña de hueso de la cara medial donde se realiza la osteotomía de Austin/Chevron para permitir la rotación de la superficie articular hasta una posición más perpendicular al eje longitudinal del metatarsiano. Asimismo, mover el ápice de la osteotomía hacia una posición ligeramente más proximal, tiende a incrementar la corrección angular. La osteotomía de Chevron no corrige la pronación del primer dedo y sólo corrige parcialmente la subluxación del sesamoideo. Las indicaciones para esta técnica cuando se combina con una osteotomía de la falange proximal (como el Akin) incluyen deformidad del hallux valgus con una primera articulación MTF congruente (PASA menor de 20°), así como una pronación del primer dedo leve o moderada. Mientras que Hattrup y Johnson inicialmente sugirieron que la satisfacción postoperatoria parecía disminuir en pacientes mayores de 60 años, Trnka presentó altos índices de satisfacción incluso en grupos de edad avanzada^(1,2,7).

Contraindicaciones

La principal contraindicación para realizar una osteotomía de Austin/Chevron es la presencia de una deformidad moderada a severa, con un ángulo de hallux valgus mayor de 35° , un ángulo intermetatarsiano mayor de 15° y una articulación MTF congruente con un PASA mayor de 15° . Una pronación moderada o severa del primer dedo es difícil de corregir con el procedimiento de Austin/Chevron. La edad avanzada es una contraindicación relativa, aunque puede asociar una limitación de la movilidad de la articulación MTF. En pacientes con artrosis moderada o severa, la rigidez suele ser habitual tras este procedimiento, por lo que debe considerarse un procedimiento alternativo. También es una técnica contraindicada en pacientes con patología vascular, con inmadurez ósea o con importante degeneración artrósica^(1,7).

Abordaje medial y exposición de la cabeza metatarsiana^(1,7)

- Se realiza una incisión longitudinal centrada sobre la eminencia media, comenzando en la porción media de la falange proximal y extendiéndola 1 cm proximal a la eminencia media. Se lleva a cabo la disección hasta la cápsula articular, creando dos colgajos cutáneos dorsal y plantar de espesor completo. Al ir levantando el colgajo dorsal, hay que tener cuidado de evitar dañar el nervio cutáneo plantar medial.
- Realizamos un colgajo capsular de base distal en L, separando las adhesiones dorsal y proximal de la cápsula.

Técnica alternativa: Se realiza una incisión vertical capsular 2 mm o 3 mm proximal y paralela a la base de la falange proximal. Se hace una segunda incisión capsular de 2 a 4 mm más proximal, pero paralela a la primera incisión. Estas dos incisiones capsulares, son unidas dorsalmente mediante una incisión en V invertida. Sujetamos con fórceps los lados del colgajo capsular y realizamos una disección hacia la zona plantar, donde se practica una segunda incisión en V a través del tendón abductor del primer dedo. Al realizar este corte inferior, la hoja de bisturí debe permanecer dentro de la articulación y posicionarse contra el sesamoideo tibial en el límite plantar de la incisión para impedir la lesión del nervio cutáneo plantar medial. (Rara vez es necesario reseca más de 4 mm de cápsula). Realizamos una incisión a lo largo de la cara dorsomedial de la cabeza del metatarsiano formando un colgajo capsular el cual, al ser abierto deja expuesta la eminencia medial.

Técnica de osteotomía

- Se reseca la eminencia medial con una sierra oscilante (u osteotomo) en línea paralela al borde medial del pie. El plano de la osteotomía a través de la eminencia medial no debe ser paralelo a la diáfisis metatarsiana sino ligeramente oblicuo, lo cual crea una amplia base en el fragmento capital que ayuda a la estabilidad del sitio de la osteotomía a medida que éste es desplazado lateralmente. La osteotomía comienza en el borde lateral del surco sagital y es prolongada proximalmente. Cualquier osteofito, incluyendo la cresta medial del surco sagital, debe ser extirpado con una gubia.
- Aunque normalmente no se libera el tendón aductor ni las estructuras capsulares laterales, algunos autores han obtenido resultados satisfactorios realizando la liberación junto con la osteotomía de Austin/Chevron. Ciertos cirujanos acceden a través de la articulación y liberan la cápsula articular, mientras que otros prefieren una exposición a través del espacio intermetatarsiano. No se recomienda realizar una remoción excesiva de partes blandas, ya que puede comprometer la circulación de la cabeza del metatarsiano. Se cree, sin embargo, que si la deformidad es muy severa, es mejor no extenderse en las indicaciones de la osteotomía de Austin/Chevron y elegir otro procedimiento, ya que debe eliminarse la posibilidad de un problema vascular.
- Se lleva a cabo la osteotomía de Austin/Chevron en la zona metafisaria porque esta zona proporciona una amplia superficie de contacto óseo que resulta bastante estable y ayuda a la rápida consolidación. Un orificio de 2 mm es suficiente para marcar el ápice de la osteotomía sobre la cabeza del metatarsiano. El agujero se sitúa en el centro de un círculo imaginario en el cual el radio es la superficie articular distal. Se practica el agujero en dirección lateral, paralelo a la planta del pie y a la superficie articular. Se crea la osteotomía horizontal con una sierra oscilante de dientes finos y alineados. El ángulo de la osteotomía de Chevron diverge aproximadamente 60°; la base es

orientada proximalmente. El corte plantar debe salir proximal a los sesamoideos lo que lo sitúa justo proximal al pliegue sinovial, haciéndolo, por lo tanto, extraarticular. Conforme se va efectuando la osteotomía, puede sentirse cómo la sierra avanza y aborda la cortical lateral; debemos tener cuidado de no avanzar en exceso en la cortical externa para no injuriar las partes blandas laterales, pudiendo comprometerse la circulación sanguínea de la cabeza del metatarsiano. Badwey et al comunicaron que el fragmento capital puede desplazarse lateralmente hasta 6 mm en varones y 5 mm en mujeres, lo que constituye aproximadamente un desplazamiento del 30% de la anchura del metatarsiano. Para desplazar la osteotomía, a veces es útil sujetar la porción proximal del metatarsiano con una pinza de reducción mientras se empuja la cabeza lateralmente.

- Técnica alternativa: Autores como Coughlin et al. han empleado una osteotomía vertical distal con un corte longitudinal plantar como alternativa a la osteotomía de Austin/Chevron. Esa técnica permite colocar un tornillo dorsoplantar y resulta más adaptable para una osteotomía biplanar.

Reconstrucción de la articulación

- Una vez desplazada la osteotomía y centrada la falange proximal sobre la superficie articular de la cabeza del metatarsiano, si persiste un grado significativo de valgo, debe realizarse una osteotomía de Austin/Chevron biplanar para producir un efecto de osteotomía en cuña medial de cierre. Se pueden resecar de 2 mm a 3 mm de hueso de la cara medial del metatarsiano para reducir el efecto de una osteotomía en cuña medial de cierre. Rara vez es necesaria una resección mayor de hueso. Utilizamos entonces una sierra oscilante para resecar una pequeña cuña de base medial de hueso de las superficies superomedial e inferomedial biselando la resección hacia la cara lateral de la metáfisis metatarsiana. Cuando el punto de la osteotomía está cerrado, el fragmento capital se angula en una dirección más medial que al realizar una osteotomía de Chevron normal.
- Con cualquiera de las técnicas (estándar o biplanar), el fragmento capital es impactado sobre el fragmento proximal y estabilizado con una aguja de Kirschner de 1,5 mm dirigida desde la posición proximal y dorsal hacia la distal y plantar. Hay que tener cuidado de no penetrar en la articulación MTF con la aguja de Kirschner.
- La cornisa prominente metafisaria creada como consecuencia del desplazamiento óseo en el sitio de la osteotomía se bisela con una sierra oscilante.
- El colgajo de cápsula medial se repara con una sutura absorbible discontinua, manteniendo el dedo en posición neutra. Si la corrección es incompleta a causa

de una inadecuada extirpación de tejido capsular, hay que hacer resecar más cantidad de la cápsula. Cuando existe una cápsula dorsomedial insuficiente con la que reparar el colgajo capsular, puede practicarse un orificio óseo dorsal metafisario para anclar la reparación capsular. La piel se sutura de forma normal.

- La inadecuada corrección del valgo puede ser consecuencia de tres problemas anatómicos: puede haber necesidad de resecar más tejido capsular de la cápsula medial articular, puede haber aumentado el PASA que debe ser corregido haciendo una osteotomía medial de cierre en el punto de la osteotomía de Chevron, o puede estar presente una deformidad de hallux valgus interfalángico que requiera corrección.
- Antes de colocar el vendaje, el pie debe ser examinado para comprobar que no existe una excesiva tensión cutánea sobre el punto de entrada de la aguja. Si existe, hay que hacer una pequeña incisión cutánea para relajar esta tensión.

Complicaciones^(1,2)

- Dolor.
- Recidiva del hallux valgus.
- Infracorrección del hallux valgus.
- Metatarsalgia de transferencia secundaria al acortamiento.
- Artrofibrosis de la articulación MTF.
- Síntomas neuríticos postoperatorios secundarios al atrapamiento del nervio cutáneo.
- Hallux varus.
- Necrosis avascular.

* **Nota:** La localización de las dos ramas de la osteotomía, particularmente la extensión plantar, es decisiva. La rama plantar debe ser extraarticular, si es posible, para evitar la lesión de los sesamoideos y minimizar la aparición de adherencias en la articulación MTF entre los sesamoideos y la cabeza metatarsiana, que puede conllevar una pérdida de movilidad de la articulación MTF.

TÉCNICA DE AKIN

El procedimiento de Akin aborda la corrección del hallux valgus mediante una capsulorrafia medial, una resección de la eminencia medial y una osteotomía en cuña medial de cierre en la falange. Este procedimiento puede obtener resultados satisfactorios en el tratamiento de tipos específicos de deformidades, aunque no está indicado cuando existe una subluxación de la articulación MTF⁽¹⁾.

Indicaciones

Este procedimiento está fundamentalmente indicado en una deformidad de hallux interfalángico o en aquellos casos en los que un *hallux valgus* residual presiona sobre el segundo dedo en la prueba de simulación de la carga. La osteotomía se realiza dentro del hueso trabeculado metafisario, asegurando una consolidación ósea excelente. La osteotomía, al estar cerca de la punta de la deformidad en la articulación interfalángica, permite una corrección de mayor grado^(1,7).

En presencia de una articulación MTF congruente con un hallux valgus significativo y un incremento del ángulo intermetatarsiano, puede llevarse a cabo una reconstrucción extraarticular combinando la osteotomía de la falange proximal y la osteotomía del primer metatarsiano. El uso de una técnica de reconstrucción extraarticular previene la distorsión de una articulación MTF congruente. También es útil para conseguir una desrotación en un primer dedo pronado y el acortamiento en pacientes con una falange proximal larga⁽¹⁾.

Tras un procedimiento quirúrgico inicial complicado por la aparición de una recidiva de la deformidad, si hay cualquier tipo de desviación lateral residual del primer dedo que produzca un aumento de presión sobre el segundo dedo, una osteotomía de la falange puede angular el primer dedo medialmente, alejándolo del segundo dedo. La osteotomía de la falange puede combinarse con una osteotomía más proximal en el primer radio. En ocasiones, la osteotomía falángica puede hacerse sin la resección de la eminencia medial y el refuerzo capsular medial en los casos en que sólo está indicada una osteotomía para realinear el primer dedo⁽¹⁾.

Contraindicaciones

La técnica de Akin está contraindicada como procedimiento primario para corregir el hallux valgus si existe cualquier tipo de subluxación o artrosis de la articulación MTF. La técnica de Akin no disminuye el ángulo entre el primer y segundo metatarsianos; por lo tanto, con un metatarsus primus varus significativo, el procedimiento puede realmente llevar a una desestabilización de la articulación MTF, si se usa como procedimiento primario de corrección del hallux valgus caracterizado por una subluxación de la articulación MTF^(1,2).

Técnica^(1,7)

La técnica quirúrgica del procedimiento de Akin se divide en exposición, realización de la osteotomía y reconstrucción de la cápsula articular y la osteotomía.

Exposición quirúrgica

- Se practica una incisión longitudinal medial centrada sobre la eminencia medial justo proximal a la articulación interfalángica y se extiende 1 cm proximal a la eminencia medial. Se crean dos colgajos cutáneos de espesor completo dorsal y plantar, cuidando de proteger los nervios cutáneos dorsomedial y plantar medial.
- Se crea un colgajo capsular de base distal en forma de L, que permite liberar las inserciones dorsal y proximal de la cápsula articular de la articulación MTF, mientras que las inserciones capsulares distal y plantar se mantienen intactas. Se disecciona cuidadosamente la cápsula separándola de la eminencia medial.
- A través de esta misma exposición, se realiza una disección subperióstica para exponer la región metafisaria de la falange, teniendo la precaución de proteger el colgajo capsular de base distal. Las partes blandas no deben ser diseccionadas más allá de las superficies dorsomedial y plantar medial de la falange proximal.

Alternativa al paso 2: puede realizarse una capsulotomía vertical con un bisturí del número 11, partiendo de 2 a 3 mm proximal a la base de la falange proximal. Se realiza una segunda incisión paralela a la primera, reseca no más de 2 a 4 mm de tejido capsular. La cantidad de resección de tejido capsular depende del tamaño de la eminencia medial.

Técnica de resección de la eminencia medial y osteotomía falángica

- Resecamos con una sierra oscilante la eminencia medial en línea con la cortical medial del primer metatarsiano. La osteotomía debe comenzar ligeramente medial al surco sagital y extenderse proximalmente a lo largo del borde medial del primer metatarsiano. Los bordes resultantes, particularmente en la cara dorsomedial de la cabeza del metatarsiano son alisados con una gubia.
- Se reseca del hueso una pequeña cuña de base medial en la región metafisaria, metafiso-diafisaria, o diafisaria. La localización exacta de la osteotomía depende del punto de máxima deformidad, que en la falange proximal puede ser central, proximal o distal. (puede utilizarse un mini reforzador de imágenes para localizar el punto exacto donde realizar la osteotomía de la falange en referencia con la articulación MTF, articulación interfalángica y, en pacientes jóvenes, con epífisis abierta).
- Se deja intacta la cortical externa de la falange (mínimamente) y se cierra el punto de la osteotomía. Normalmente se realiza una resección de 2 o 3 mm de ancho con el vértice en la base lateral; sin embargo, la cuña de osteotomía puede ser mayor o menor dependiendo de la magnitud de la deformidad.

Además, el cirujano debe tener en cuenta que la superficie articular de la falange de la articulación MTF cóncava. Cuando se realiza la osteotomía inicial, existe un riesgo de penetrar en la articulación con la hoja de sierra. El segundo corte debe hacerse ligeramente distal al primero y, habitualmente, se reseca de 3 a 4 mm de hueso en la cara medial en el punto de la osteotomía. Debería intentarse mantener una bisagra perióstica lateralmente. Si existe una pronación del primer dedo, puede ser derrotado en punto de la osteotomía antes de colocar cualquier tipo de fijación para corregir cualquier deformidad remanente.

Reconstrucción de la cápsula articular y de la osteotomía

- Se repara la cápsula articular medial porque, después de este paso, se puede predecir cuánta corrección debe obtenerse con la osteotomía de la falange. La cápsula articular MTF se repara con una sutura absorbible de puntos sueltos. Si existe un tejido capsular insuficiente en la parte dorsal y proximal de la articulación MTF, puede realizarse un pequeño túnel óseo en la zona metafisaria para anclar el colgajo capsular.
- Tras la reparación capsular, el sitio de la osteotomía es aproximado medialmente para conseguir la alineación del primer dedo. Si la alineación es inadecuada, debe researse mayor cantidad de hueso. La osteotomía se estabiliza con una o dos agujas de Kirschner de 1,5 mm. Las agujas deben colocarse oblicuamente desde posiciones distal y medial con cuidado de evitar la penetración de la articulación interfalángica y de la articulación MTF. Puede ser útil emplear fluoroscopia o estudios radiológicos intraoperatorios para visualizar la posición final de las agujas de Kirschner. Las agujas deben ser cortadas a ras de la piel para permitir una sencilla extracción posterior.
- Un método alternativo de fijación de la osteotomía puede ser el uso de grapas, sutura gruesa o alambres introducidos a través de dos pares de túneles óseos mediales, uno sobre la cara plantar y medial a nivel de la osteotomía. La sutura se pasa a través de estos orificios y anudada para estabilizar la osteotomía. También puede utilizarse una grapa de compresión.
- La piel se cierra con puntos sueltos y se aplica un vendaje.

Complicaciones

La principal complicación de la técnica de Akin es la recidiva o el avance de la deformidad cuando el procedimiento ha sido utilizado para tratar una deformidad caracterizada por una articulación MTF incongruente o subluxada. En ocasiones, cuando se realiza una osteotomía falángica para el tratamiento de un hallux valgus con una articulación congruente, la articulación MTF puede subluxarse en el postoperatorio. Puede aparecer una pérdida significativa de flexión plantar a nivel de

la articulación interfalángica del primer dedo, especialmente si la osteotomía se ha llevado a cabo en una zona distal a la porción media de la falange. Si no se tiene cuidado, el tendón del flexor o extensor largo del primer dedo puede ser seccionado de forma inadvertida, particularmente cuando se hace la osteotomía en la cara distal de la falange. Puede producirse necrosis avascular de la falange proximal tras una excesiva retracción de partes blandas. Otras complicaciones observadas con este procedimiento incluyen una peor apariencia plástica, un alto índice de insatisfacción subjetiva en el postoperatorio, la aparición de pseudoartrosis, lesiones nerviosas, infección, desplazamiento de la osteotomía y la corrección excesiva o insuficiente^(1,7).

OSTEOTOMÍA DE SCARF

Meyer (1926) está acreditado como el primer autor que describe la osteotomía longitudinal del primer metatarsiano con forma de z, aunque tanto Burutaran como Gudas también realizan descripciones tempranas de esta técnica. Sin embargo, Weil y Barouk fueron los que popularizaron el procedimiento. Fue Weil quien acuñó el nombre de Scarf. Scarf es un término utilizado en carpintería doméstica y naval que describe un tipo de unión creado a partir del tallado o corte de las partes terminales de dos piezas de madera, que posteriormente son ensambladas formando una pieza continua, de tal manera que existe un solapamiento de una pieza sobre la otra, y que se conoce como "*ensamblaje en rayo de Júpiter*". Sus trazos confieren al montaje cierta estabilidad intrínseca a lo largo del tiempo y desde el punto de vista biológico, pues respetan los principales puntos de aporte vascular cefálico y permiten una amplia superficie de contacto entre los fragmentos óseos con la consiguiente facilitación del proceso de consolidación^(1,2).

Weil describió tres tipos diferentes de osteotomía Scarf en función de la longitud de la osteotomía longitudinal: osteotomía Scarf corta (25 mm de longitud) para tratar hallux valgus con un ángulo intermetatarsiano de 13° o menos, también utilizada en aquellos casos donde existe un PASA alto; osteotomía Scarf de longitud media para tratar ángulos intermetatarsianos entre 14° y 16°; y osteotomía tipo Scarf larga para el tratamiento de deformidades con ángulos intermetatarsianos de 17° a 23°⁽¹⁾.

Muchos autores recomiendan la realización de una osteotomía diafisaria media combinada con un procedimiento sobre partes blandas distales como procedimiento primario de corrección en casos de hallux valgus moderados o severos⁽¹⁾.

La razón de utilizar esta técnica es que se lleva a cabo una lateralización de la diáfisis del primer metatarsiano, con la consecuente reducción del ángulo intermetatarsiano; el desplazamiento plantar tiene su justificación para incrementar la carga sobre el primer radio; el metatarsiano puede ser acortado o alargado; e igualmente pueden corregirse deformidades con un PASA de hasta 10°⁽¹⁾.

Indicaciones

La osteotomía de Scarf está indicada en el tratamiento de hallux valgus sintomáticos moderados o severos, caracterizados por un ángulo intermetatarsiano de 14° a 20°, un PASA normal o ligeramente aumentado y la presencia de una adecuada reserva ósea. La primera articulación cuneometatarsiana ha de ser estable. Es una osteotomía versátil que puede permitir el acortamiento, el alargamiento, la rotación, el desplazamiento o la plantarflexión de la cabeza del primer metatarsiano. De este modo, las indicaciones incluyen el *hallux valgus* sintomático con o sin indicios leves de transferencia, el *hallux valgus* juvenil con un ángulo articular metatarsiano distal (DASA) anómalo, el *hallux valgus* artrósico cuya gravedad no justifica una fusión y la cirugía de revisión cuando sea apropiada^(1,7).

Contraindicaciones

Si bien no existe un límite de edad aparente para la realización de este procedimiento, la presencia de osteopenia en un paciente anciano puede ser una contraindicación relativa. La existencia de una buena densidad mineral ósea es importante para favorecer la estabilidad de la osteotomía. La osteotomía tipo Scarf está contraindicada en hallux valgus leves, donde es posible un procedimiento más simple, y cuando existe degeneración artrósica, restricción del arco de movilidad de la articulación MTF, o cuando estamos ante un paciente esqueléticamente inmaduro⁽¹⁾.

Técnica^(1,7)

La técnica quirúrgica se divide en abordaje quirúrgico, osteotomía y estabilización.

Abordaje quirúrgico

- Se realiza una incisión longitudinal medial de 5 a 8 cm en la zona de unión de piel dorsal y plantar. La incisión debe comenzar en un punto justo proximal a la articulación interfalángica y debe transcurrir proximal hasta alcanzar casi la primera articulación metatarsocuneana. La longitud real de la osteotomía propuesta determina la longitud de la incisión cutánea necesaria.
- Se realiza una incisión horizontal con forma de elipse para extirpar la cápsula articular medial a nivel metatarsofalángico redundante. Los colgajos capsulares se tallan, teniendo cuidado de proteger las ramas dorsal y plantar de los nervios sensitivos. Igualmente, debemos proteger la red vascular de pequeños capilares en la planta justo proximal a los sesamoideos y liberar el ligamento lateral metatarsiano sesamoideo y la cápsula lateral desde la parte medial del pie. Rara vez es necesario reseca el sesamoideo peroneal.

- Alternativamente, puede realizarse una incisión independiente para liberar la cápsula lateral. Debemos tener cuidado de liberar el ligamento sesamoideo metatarsiano y la cápsula lateral.

Preparación de la osteotomía

- Colocamos una aguja de Kirschner de 1 mm en dirección lateral en el tercio superior de la parte distal del primer metatarsiano, a una distancia de entre 2 y 3 mm de la superficie dorsal metatarsiana y a unos 5 mm de la parte más proximal y dorsal de la superficie articular del metatarsiano. Esta aguja se dirige unos 15° en dirección plantar y también ligeramente proximal. Insertamos una segunda aguja guía que marcará la extensión proximal de la osteotomía propuesta y la situamos a 2 o 3 mm de la superficie plantar del primer metatarsiano a una distancia aproximadamente de 1 cm de la articulación MTF. Igualmente, se dirige ligeramente plantar y proximal (paralela a la primera aguja). La dirección de estas agujas guía determina el ángulo eventual de la osteotomía. Como la osteotomía se desplazará posteriormente, seguirá una dirección lateral y plantar.
- Con la ayuda de una sierra delgada sagital u oscilante se realiza una osteotomía vertical dorsal en la parte dorsal y distal del cuello del metatarsiano, formando un ángulo recto con la diáfisis y en línea con las agujas de Kirschner. Esta osteotomía se localiza en la zona metafisaria del hueso, donde existe una gran densidad ósea aproximadamente a 5mm de la superficie distal articular. Debe inclinarse ligeramente hacia proximal según realizamos la osteotomía desde medial a lateral.
- Rotamos la sierra alrededor de la aguja guía, de manera que quede paralela al eje longitudinal del primer metatarsiano, pero dirigida hacia el cuarto inferior de la cortical de la falange proximal (donde se encuentra localizada la segunda aguja de Kirschner).
- Se realiza una osteotomía longitudinal con una hoja de sierra sagital de 20 mm. La longitud de la osteotomía depende del grado de corrección deseado. Osteotomías de mayor longitud se utilizan para corregir mayores deformidades. Las osteotomías de menor longitud se utilizan para corregir deformidades más pequeñas, con un aumento en el PASA. La longitud más típica de la osteotomía es de 30 a 35 mm, si bien la osteotomía puede extenderse abarcando casi la longitud total del metatarsiano. Conforme la osteotomía alcanza la cortical externa, debemos tener cuidado de no invadir el primer espacio intermetatarsiano, ya que podemos dañar de forma crítica la circulación en la cabeza del metatarsiano a la diáfisis. Barouk sugiere que el nivel coronal de la osteotomía debe localizarse a 2 mm o 3 mm a partir de la superficie dorsal distalmente y a 2 mm o 3 mm de la superficie plantar proximalmente.

- A continuación se realiza la tercera osteotomía. Este corte forma con la parte plantar del primer metatarsiano un ángulo reverso de 45°, que actúa como mecanismo de bloqueo conforme se desplaza la osteotomía. Debe inclinarse ligeramente proximal según el corte progresa en dirección mediolateral, de forma que sea paralelo al corte más distal.
- En este momento la osteotomía está completada y el fragmento más distal debe ser móvil. Colocamos una pinza de tracción sobre el fragmento plantar proximal para estabilizarlo y poder tirar de él en dirección medial, mientras que el fragmento distal dorsal es desplazado lateralmente. La traslación lateral debe realizarse abarcando como máximo dos tercios de la anchura de la cabeza metatarsiana. Después del desplazamiento de la osteotomía, colocamos una pinza de reducción para asegurar la alineación.
- Estabilizamos la osteotomía con dos tornillos dirigidos desde la parte dorsal y medial hacia la plantar y lateral de la diáfisis. Barouk recomienda la utilización de tornillos canulados autocompresivos sin cabeza como método de fijación interna. Sugiere también el implante de un tornillo oblicuo distal que establezca la región metafisaria de la cabeza del metatarsiano y un segundo tornillo dorsoplantar para asegurar la osteotomía proximal.
- Hay que resecar el excedente óseo en la parte medial del metatarsiano con una sierra. Aunque esto conlleve resecar una porción de diáfisis y de eminencia media, debemos tener cuidado de no alterar la porción articular plantar y medial de la articulación MTF para evitar alteraciones en la función de los sesamoideos.
- En casos más severos, puede añadirse una osteotomía tipo Akin.

Reparación de partes blandas

- Se realiza la reconstrucción de la cápsula medial con una sutura discontinua que ayuda a la realineación del primer dedo, pero evitando que se pliegue. Aproximamos de la misma forma el tejido subcutáneo a lo largo de la herida y realizamos la sutura cutánea de la forma habitual.
- Debe aplicarse un vendaje de gasa y esparadrapo para proteger la reparación.

Aspectos claves en esta técnica

- **Desplazamiento en el plano transversal:** el fragmento distal debe ser trasladado lateralmente en el caso de una deformidad severa, o rotado medialmente con la traslación para reducir un PASA incrementado. Cuando los dos cortes transversos son paralelos entre sí, el desplazamiento es puramente transaccional.
- **Desplazamiento en el plano frontal:** para elevar el fragmento distal en el caso de que exista un pie cavo, el corte longitudinal debe realizarse directamente lateral. Para bajar la cabeza, el corte se realiza en dirección plantar, inclinándolo aproximadamente unos 15° en sentido plantar y lateral.
- **Desplazamiento en el plano sagital:** la osteotomía puede tener cierto efecto de alargamiento; sin embargo, éste puede resultar en una disminución de la movilidad de la articulación MTF. El acortamiento puede obtenerse mediante una mayor inclinación de los cortes transversales y también con una resección ósea proximal y distal, lo que puede ocasionar un incremento de movilidad a nivel de la articulación MTF.
- El paralelismo del tramo principal con respecto al suelo facilitará la compresión interfragmentaria en respuesta a la carga, las partes blandas motrices aportarán compresión axial, el trazado del rayo de Júpiter proporcionará estabilidad pasiva intrínseca⁽²⁾.

Complicaciones^(1,7):

- Rigidez.
- Infracorrección o recidiva.
- Sobrecorrección.
- Hallux varus.
- Artrosis degenerativa.
- Fracaso de los métodos de fijación.
- Retraso de consolidación.
- Infección.
- Necrosis avascular.
- Fractura.
- Trastorno de dolor regional crónico.
- Trombosis venosa profunda.
- Fenómeno de solapamiento, acanalamiento o “*trounging*”: Se acoplan las corticales de las dos mitades de la diáfisis metatarsiana en el seno del hueso esponjoso situado en el canal medular de la misma. El fenómeno de solapamiento es similar a la alineación de las tejas en un tejado, que se ajustan unas sobre otras, y ocurre cuando se realiza el desplazamiento lateral del segmento distal. Es mucho más frecuente en casos de osteoporosis. El

solapamiento genera dorsiflexión del primer radio y puede conllevar la aparición de una metatarsalgia en las articulaciones MTF de los dedos laterales, o una sobrecarga de las mismas.

TÉCNICA DE KELLER

En 1886 fue Riedel el primero que hizo una resección de la base de la falange proximal y una artroplastia de la articulación MTF como tratamiento del hallux valgus. Davies-Colley en 1887 describieron el mismo procedimiento para el tratamiento del hallux rigidus. Esta técnica fue popularizada por los trabajos de Keller en 1904 y 1912. El objetivo del procedimiento en el tratamiento del hallux valgus es descomprimir la articulación MTF mediante la resección de más o menos un tercio de la falange proximal, relajando con ello las estructuras laterales contracturadas. Aunque la técnica de Keller fue probablemente una de las más ampliamente utilizadas en el tratamiento del juanete, con el desarrollo de otras técnicas quirúrgicas y la evaluación clínica de los resultados de este procedimiento, se han definido mucho mejor sus limitaciones y sus indicaciones^(1,2).

Indicaciones

La técnica de Keller está indicada en pacientes mayores en los que esté contraindicada una cirugía más compleja, y que suelen ser personas que esencialmente sólo caminan en su casa o, también, en pacientes ancianos con una deformidad severa y una mala circulación que ha causado una degradación cutánea crónica. A menudo se considera una técnica de recuperación para el tratamiento de fracasos de técnicas quirúrgicas pasivas. Está indicada en hallux valgus moderado donde el ángulo del hallux valgus es menor de 30º, asociada a artrosis degenerativa de la articulación MTF. La técnica de Keller puede realizarse como tratamiento de hallux rigidus en pacientes a los que no puede realizarse una resección osteofisaria o una artrodesis. En este procedimiento se lleva a cabo una resección de la eminencia medial, una extirpación parcial de la falange proximal y una capsulorrafia medial para conseguir la realineación del primer dedo⁽¹⁾.

Contraindicaciones

Este procedimiento está contraindicado en pacientes jóvenes e individuos activos para los que una correcta movilidad y función de la articulación MTF es importante, ya que la estabilidad de la articulación MTF queda limitada por la técnica de Keller. Asimismo, en pacientes ancianos en los que la función de la articulación MTF es importante, en aquellos que padezcan una metatarsalgia lateral sustancial o en casos de deformidad severa en que una corrección subtotal no sea aceptable, este procedimiento está contraindicado⁽¹⁾.

Técnica^(1,2)

La técnica quirúrgica se divide en el abordaje quirúrgico, la resección del hueso y la reconstrucción de la articulación MTF.

Abordaje quirúrgico

- La primera articulación MTF queda expuesta a través de un abordaje medial, que comienza a nivel de la articulación interfalángica y se extiende proximalmente 1 cm por debajo de la eminencia medial. Se crea un colgajo capsular de base proximal para obtener dos colgajos capsulares de espesor completo dorsal y plantar que facilitan la exposición de la falange medial.
- Exponemos la eminencia medial mediante disección con bisturí para crear un colgajo de cápsula medial con base proximal.
- Exponemos la base de la falange proximal mediante disección subperióstica.

Resección ósea

- Se realiza la resección de la eminencia medial en línea con la cara medial de la diáfisis metatarsiana. Cualquier osteofito sobre la cara dorsal de la cabeza del metatarsiano debe ser resecado.
- Resecamos el tercio proximal de la falange.
- Debe considerarse la resección del sesamoideo lateral para liberar las estructuras laterales contracturadas, lo cual ayuda a la realineación del primer dedo.

Reconstrucción de la articulación metatarsofalángica

- Para restablecer la función flexora, se intenta reaproximar la aponeurosis plantar y la placa plantar a la falange proximal a través de 2 ó 3 pequeños orificios óseos en la porción diafisaria remanente de la falange proximal. La función flexora puede también potenciarse suturando la aponeurosis plantar al tendón del flexor largo del primer dedo, lo cual ayuda a prevenir la deformidad en joroba de la articulación MTF.
- Introducimos un clavo de Steinmann de 2 mm o dos agujas de Kirschner de 1,5 mm desde la articulación y las dirigimos distalmente; luego se dirigen en sentido retrógrado a través de la articulación hasta la cabeza del metatarsiano para proporcionar estabilidad en el período postoperatorio y para crear un espacio de unos 5 mm entre la base de la falange y la cabeza del metatarsiano. Debe doblarse la punta de las agujas para prevenir su migración proximal.

- El colgajo capsular medial es suturado al periostio de la falange proximal y, en algunos casos, se dobla a través de la articulación MTF para crear una artroplastia de interposición.
- Se sutura la piel con puntos sueltos y se aplica un vendaje.

Complicaciones^(1,2)

- Metatarsalgia.
- Pérdida de control y función del hallux.
Disminución de la fuerza flexora.
- Acortamiento marcado del dedo.
- Rigidez interfalángica.
- Deformidad en joroba del dedo gordo.

Debido a la alta incidencia de reconstrucción incompleta y la tasa asociada de metatarsalgia lateral postoperatoria, la artroplastia de resección se recomienda sólo en pacientes muy mayores, sedentarios, y con artrosis de la primera articulación MTF en ausencia de metatarsalgia preoperatoria.

LAPIDUS

La artrodesis de la primera articulación cuneometatarsiana (CMT), junto con un procedimiento sobre partes blandas distales para corregir el hallux valgus, fue popularizada por Lapidus, si bien fue concebida por Albrecht, Kleinberg y Truslow. El procedimiento se basa en el principio de que el metatarsus primus varus debe ser corregido para solucionar satisfactoriamente el problema del hallux valgus. Inicialmente, Lapidus especificó que el candidato ideal debía ser un paciente “joven y robusto”, con un ángulo intermetatarsiano de 15° o mayor y una deformidad fija de la articulación CMT.

Con el paso del tiempo, Lapidus acorta sustancialmente sus indicaciones para la realización de la artrodesis de la articulación CMT. Si existe una “adecuada movilidad de la primera articulación metatarsocuneana, de tal modo que se permita la aproximación de la cabeza del primer metatarsiano hacia la del segundo”, Lapidus señala que una simple extirpación del hallux valgus podría constituir un tratamiento suficiente mejor que la artrodesis de la articulación CMT. Aunque Lapidus no especifica la utilización del procedimiento para el tratamiento del llamado primer radio hiper móvil, actualmente este hecho sí que parece ser una de las principales indicaciones⁽¹⁾.

Indicaciones

La principal indicación para la realización de este procedimiento es la presencia de un hallux valgus moderado o severo (ángulo del hallux valgus de al menos 30° y ángulo intermetatarsiano de al menos 16°). Otras indicaciones incluyen el hallux valgus juvenil, el hallux valgus recidivado, la deformidad severa, la artrosis degenerativa de la primera articulación CMT y un hallux valgus en presencia de una laxitud ligamentosa generalizada. La hiper movilidad del primer radio asociada a hallux valgus, es probablemente el trastorno más frecuente por el cual se indica la técnica de Lapidus, si bien ninguno de los artículos aporta datos objetivos sobre la cuantificación pre o postoperatoria de la hiper movilidad del primer radio. Continúa siendo difícil identificar qué pacientes presentan una inestabilidad sustancial del primer radio. Creemos que este procedimiento es útil en aproximadamente el 5% de pacientes con una deformidad de hallux valgus avanzada. La técnica también puede ser utilizada como procedimiento de salvamento tras una reconstrucción fallida sobre un hallux valgus previo^(1,2,7).

Contraindicaciones

Las principales contraindicaciones son la presencia de un primer metatarsiano corto, hallux valgus juvenil con epífisis abiertas, hallux valgus moderado con una excesiva hiper movilidad del primer radio y la presencia de cambios degenerativos artrósicos a nivel de la articulación MTF. La realización de este procedimiento en personas jóvenes y deportistas constituye una contraindicación relativa, debido a la rigidez que se asocia tras la pérdida de la función de la primera articulación CMT⁽¹⁾.

Técnica^(1,2,7)

La técnica quirúrgica consiste en un procedimiento sobre partes blandas distales con liberación lateral del primer espacio interdigital, extirpación de la eminencia medial y preparación de la cápsula articular medial. Posteriormente, se realiza la artrodesis de la primera articulación CMT y se reconstruye dicha articulación.

Artrodesis de la primera articulación metatarsocuneana

- Se realiza el abordaje de la articulación CMT a través de una incisión dorsomedial de unos 5 cm, ligeramente curva y centrada sobre la primera articulación CMT. Se realiza la apertura de la cápsula articular dorsal y medialmente para exponer la articulación.
- Con la ayuda de una cureta pequeña, de una cureta con forma de anillo o con un osteotomo se reseca completamente el cartílago articular de una articulación CMT. Se trata de una superficie articular con forma sinusoidal de unos 30 mm de altura y es importante resecar completamente el cartílago de la parte plantar y lateral. La parte inferior y lateral del cuneiforme medial, así

como la parte de la base más lateral del primer metatarsiano se reseca mediante una osteotomía. Esto permite la corrección tanto de una posible deformidad en valgo excesiva como de una moderada flexión plantar. Es necesario resecar también la superficie lateral y proximal del primer metatarsiano y la superficie medial y proximal del segundo metatarsiano. Si hay una faceta en la parte proximal y lateral de la base del primer metatarsiano debe ser también reseca.

- Manipulamos de forma cuidadosa la articulación desde una posición dorsal y medial hacia una posición plantar y lateral, mientras desplazamos la cabeza del primer metatarsiano hacia una posición plantar y lateral. Si se moviliza la articulación de esta forma, se respeta el eje articular biomecánico. La colocación de la cabeza metatarsiana en una posición plantar y lateral corrige el ángulo intermetatarsiano de tal manera que rara vez se necesita una pequeña resección ósea en la articulación para conseguir una mejora en esta alineación. Aunque algunos han recomendado la utilización de un injerto óseo de cresta ilíaca para conseguir la realineación de la articulación, autores como Coughlin et al. creen que rara vez es necesario y, además, hace que este procedimiento sea mucho más complejo técnicamente. Por otro lado, el implante de un injerto óseo local obtenido de la zona de resección de la eminencia medial en el intervalo entre el primer y segundo metatarsiano puede ser más ventajoso. De cualquier forma, parece que el realizar el tallado de un pequeño cajetín dorsal y rellenarlo con injerto óseo local puede ser beneficioso para conseguir la fusión articular.
- A continuación se colocan suturas en el tendón aductor en el primer espacio interdigital para anclarlo en la cara lateral del primer metatarsiano.
- Se crea una superficie articular cruenta de la primera articular CMT con un osteotomo de 4 mm para incrementar la superficie ósea. Alternativamente, pueden realizarse múltiples orificios, de tal manera que perforen el hueso subcondral y ambas superficies articulares. Se realiza la reducción del primer metatarsiano de forma que quede paralelo al segundo metatarsiano para conseguir la reducción del ángulo intermetatarsiano. Así, el primer metatarsiano puede ser sobrerreducido, incrementando la flexión plantar, o infrarreducido, permitiendo cierto grado de dorsiflexión. Esta maniobra es clave y el cirujano debe estar monitorizando continuamente la relación entre el primer y segundo metatarsiano cuando se realice el desplazamiento de la primera articulación CMT. Cuando estemos seguros de haber conseguido un correcto realineamiento, implantamos una aguja guía a través de la articulación CMT, a través de la cual puede introducirse un tornillo canulado autocerrajante de 4 mm desde el primer cuneiforme hacia el primer metatarsiano y, posteriormente, un segundo tornillo desde el primer metatarsiano hacia el cuneiforme. Normalmente son necesarios 2 o 3 tornillos para conseguir una correcta y rígida compresión interfragmentaria. La fijación también puede

conseguirse mediante el implante de una pequeña placa a lo largo de la cara dorsomedial, que debe ser modelada para mantener el metatarsiano en su posición correcta. También puede utilizarse un tornillo a compresión antirrotatorio entre el primero y segundo metatarsianos. Una vez conseguida la artrodesis este tornillo puede ser retirado, normalmente 12 semanas después de la cirugía.

Reconstrucción de la articulación metatarsofalángica

- Se pliega el lado medial del tejido capsular para mantener el primer dedo en una posición satisfactoria. Cualquier grado de pronación es corregido cuando se realiza la sutura sobre el lado medial de la articulación.
- Se cierran las heridas con sutura discontinua y se aplica un vendaje.

Complicaciones^(1,2)

- Incremento del tiempo de consolidación.
- Consolidación viciosa.
- Edema prolongado.
- Dolor continuado.
- Pseudoartrosis.
- Rigidez.
- Recidiva.
- Hallux varus iatrogénico.
- Metatarsalgia de transferencia al segundo metatarsiano.

La mayoría de los autores están de acuerdo en que la realización de una artrodesis de la articulación CMT, junto con un procedimiento sobre partes blandas distales, es una técnica difícil que no debería ser utilizada en pacientes que consultan por un juanete típico, pero sí en aquellos que tengan una marcada hiper movilidad del primer radio con una significativa angulación medial de la articulación CMT o en situaciones extremas.

ALGORITMO DE TRATAMIENTO

Coughlin et al. (2011) desarrollaron un algoritmo que proporciona al clínico un esquema lógico mediante el cual abordar al paciente con hallux valgus. La deformidad se clasifica en uno de tres grupos principales según el aspecto radiológico: articulación congruente, articulación incongruente (subluxada) o articulación con artrosis (Fig. 1). Si utilizamos estos tres grupos básicos, el algoritmo correlaciona el aspecto radiológico de la articulación con distintos procedimientos que proporcionan una corrección óptima del hallux valgus. Ningún algoritmo incluye todos los parámetros ni puede

incluir todas las técnicas de reparación quirúrgica pero este algoritmo si que puede ayudar a la organización de las distintas consideraciones quirúrgicas y en él se incluyen técnicas quirúrgicas que han resistido al paso del tiempo⁽¹⁾.

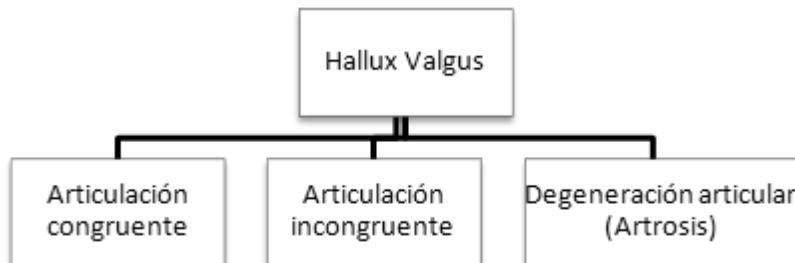

Figura 1. El algoritmo inicial de toma de decisiones de Coughlin et al. divide el HAV en aquellos con articulación congruente y aquellos con articulación incongruente, así como los casos donde existe degeneración articular.

A la hora de utilizar el algoritmo, el clínico primero debe diferenciar si el hallux valgus está acompañado por una articulación MTF congruente o incongruente (subluxada). La articulación MTF congruente no presenta subluxación de la falange proximal sobre la cabeza del metatarsiano. Por consiguiente, la falange proximal, en teoría, no debe estar rotada sobre la cabeza del metatarsiano o aparecería algún tipo de incongruencia. La técnica quirúrgica debe respetar la articulación congruente cuando está presente y no debe hacerse ningún intento de alterar esta congruencia articular. La mayoría de pacientes con articulación MTF congruente presentan clínica de dolor sobre la eminencia medial, aunque existen excepciones cuando está presente una desviación lateral significativa de la superficie articular (incremento del PASA) y genera la aparición de un hallux valgus. En un hallux valgus leve con articulación MTF congruente es preferible realizar una reparación extraarticular (osteotomía metafisaria distal), ya que la realización de un realineamiento distal de partes blandas puede hacer que una articulación congruente cambie a una articulación incongruente. En pacientes con articulación congruente, los siguientes procedimientos llevarán a resultados satisfactorios (Fig. 2).

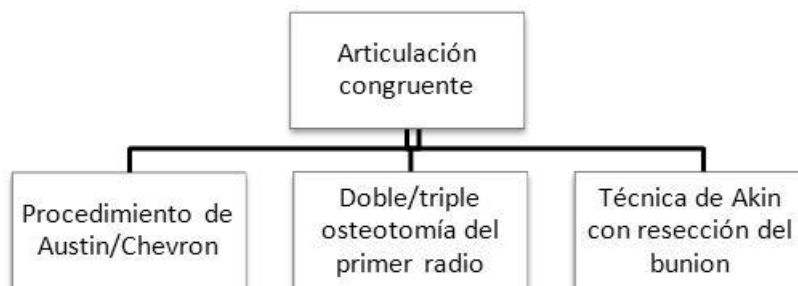


Figura 2. Procedimientos a utilizar en caso de HAV con articulación MTF congruente según Coughlin et al.

- Osteotomía metatarsiana distal.
- Técnica de Akin con extirpación de la eminencia medial.
- Doble o tripe osteotomía del primer radio.

En casos de deformidad incongruente, falange proximal está subluxada lateralmente sobre la cabeza del metatarsiano, por lo que se requiere un procedimiento que permita la movilización de la falange proximal sobre la cabeza del metatarsiano para recomponer una articulación congruente. Ya que el grado del hallux valgus varía, el procedimiento que se elija dependerá de la severidad de la deformidad. Coughlin et al. dividieron la deformidad en tres grupos: leve, moderada y severa. Estos grupos obviamente se solapan, pero existen procedimientos descritos para cada grado de deformidad, que probablemente producirán los mejores resultados (Fig. 3).

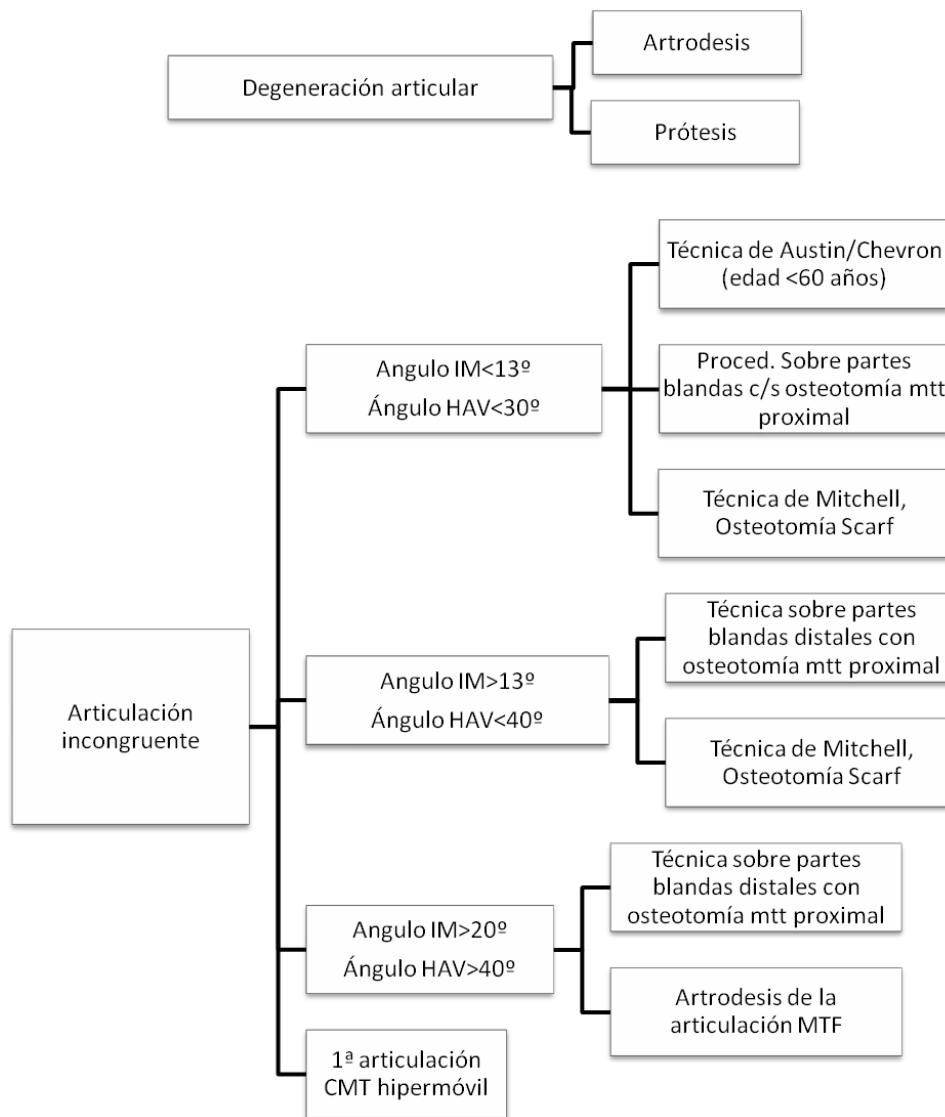


Figura 3. Algoritmo de Coughlin et al. para el paciente con HAV con una articulación MTF incongruente. El tipo de procedimiento estará basado en la severidad de la lesión.

En una **deformidad leve**, el **ángulo hallux valgus es menor de 20°** y el **ángulo intermetatarsiano menor de 11°**. Se emplean los siguientes procedimientos:

- Osteotomía metatarsiana distal (Austin/Chevron, Mitchell).
- Procedimiento sobre partes distales con o sin osteotomía metatarsiana proximal.
- Osteotomía diafisaria media (Scarf).

En **deformidades moderadas**, el **ángulo del hallux valgus es menor de 40°** y el **ángulo intermetatarsiano mayor de 13°**. Se describen los siguientes procedimientos:

- Técnica sobre partes blandas distales con osteotomía metatarsiana proximal.
- Osteotomía media diafisaria de Scarf.
- Osteotomía metatarsiana distal (procedimiento de Mitchell).

La técnica de Austin/Chevron no se incluye en el tratamiento del hallux valgus moderado, ya que no proporciona una corrección fiable de la deformidad en los grados más avanzados de este caso. En grados más leves de deformidad moderada, la técnica de Chevron sí que puede proporcionar unos resultados satisfactorios.

Los pacientes con **deformidad severa** presentan un **ángulo de hallux valgus mayor de 40°** y un **ángulo intermetatarsiano mayor de 20°**. Se recomiendan las siguientes técnicas:

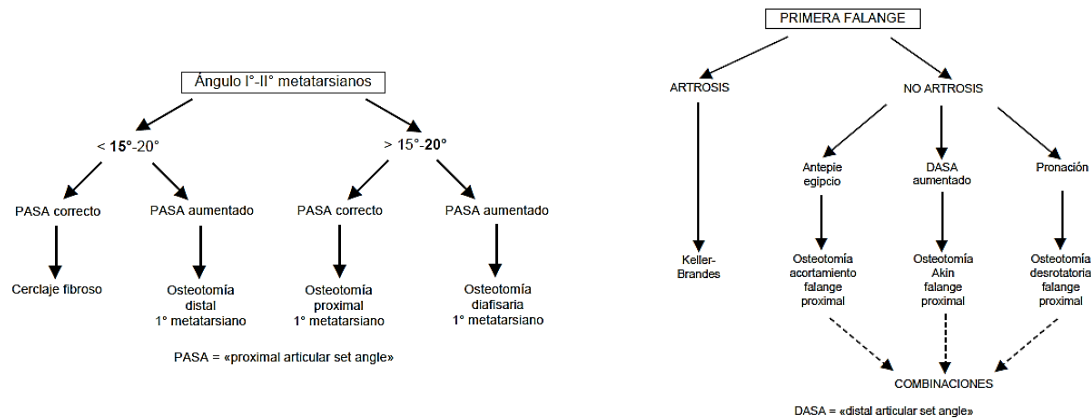
- Técnicas sobre partes blandas distales con osteotomía metatarsiana proximal.
- Osteotomía de Scarf.
- Técnica de Lapidus.
- Artrodesis de la primera articulación MTF.

No se recomienda la osteotomía distal (Mitchell, Austin/Chevron) en deformidades severas, ya que no ha mostrado una consistencia correcta para corregir la deformidad cuando el ángulo de hallux valgus es mayor de 40° y el ángulo intermetatarsiano es mayor de 20°. Las deformidades severas con o sin hipermovilidad asociada del primer radio pueden ser tratadas con una técnica de realineamiento de partes blandas distales y una artrodesis de la primera articulación CMT (técnica de Lapidus).

Cuando existe una artrosis significativa de la MTF, no es posible llevar a cabo la mayoría de los procedimientos de realineamiento, ya que aparecerá dolor y rigidez en la articulación MTF. En estos casos recomendamos la realización de una artrodesis. Este procedimiento lleva a la consecución de una articulación estable y no dolorosa que se mantendrá a lo largo del tiempo. Puede considerarse el uso de prótesis de la articulación MTF en un paciente que no cargue peso excesivo sobre el pie. Creemos que las prótesis, en general, sufren el paso del tiempo y que, frecuentemente,

requieren revisiones o extracciones. Por lo tanto, están contraindicadas en personas activas o deportistas⁽¹⁾.

Además del presente algoritmo, existen otros muchos, como el de Viladot (2002) basándose en aspectos como la amplitud del ángulo intermetatarsal, del PASA o del DASA, o la presencia de cuadros artrósicos en la falange proximal del hallux (Figs. 4 y 5)⁽⁸⁾.



Figuras 4 y 5. Algoritmo de tratamiento quirúrgico del HAV propuesto por Viladot et al (2002).

Por otra parte, la reconstrucción del hallux valgus requiere una consideración cuidadosa de los objetivos quirúrgicos. El objetivo principal es corregir la deformidad anatómica de manera que se alcance un resultado satisfactorio a largo plazo. Es decir, la reparación anatómica ideal del hallux valgus consigue la realineación de la articulación MTF sin alterar la biomecánica o función normal de soporte de carga del complejo de la primera articulación MTF. Deben evitarse los procedimientos con conlleven un excesivo acortamiento metatarsiano o desplazamiento dorsal de la cabeza del metatarsiano, que están asociados con un alto riesgo de necrosis avascular, o aquellos que utilizan materiales extraños que motivan la aparición de una reacción inflamatoria local o que fracasan en el período postoperatorio⁽¹⁾.

CONCLUSIONES

La existencia de más de 100 técnicas diferentes para el hallux valgus es indicativa de que ningún procedimiento es adecuado para corregir todos los tipos de deformidad.

La elección de la técnica más adecuada en cada caso ha de basarse en criterios clínicos y radiológicos, así como en las preferencias del cirujano.

Tras la cirugía, se hace imprescindible realizar una rehabilitación mediante ejercicios de fortalecimiento de la musculatura debilitada por el período de inmovilización.

Asimismo, se hace indispensable la prescripción ortésica tras una exhaustiva exploración biomecánica para controlar los factores intrínsecos desencadenantes del hallux valgus, y para prevenir las futuras recidivas del mismo.

BIBLIOGRAFÍA

1. Coughlin MJ, Mann RA, Saltzman CL. Pie y tobillo. Madrid: Marbán: 2011.
2. Viladot Pericé R, Núñez-Samper Pizarroso M, Maceira Suárez EM, Álvarez Goenaga F. Cirugía del hallux valgus. En: Núñez-Samper Pizarroso M, Llanos Alcázar LF, Viladot Pericé R. Técnicas quirúrgicas en cirugía del pie. Barcelona: Masson; 2003. p. 103-126.
3. Schuberth JM. Técnicas quirúrgicas del primer radio. En: Butterworth R, Dockery GL. Atlas a color y Texto de Cirugía del Antepié. St Louis: Mosby-Year Book Wolfe Publishing; 1992. p. 195-236.
4. Boberg JS. Evaluation and Procedural Selection in Hallux Valgus Surgery. In: Southerland JT, editor. McGlamry's Comprehensive textbook of Foot and Ankle Surgery. 4th Ed. Philadelphia: Wolter Kluwer Health – Lippincott Williams & Wilkins; 2013. p. 245-249.
5. Ford LA, Hamilton GA. Procedure Selection for Hallux Valgus. Clin Podiatr Med Surg 2009 Jul; 26(3):395-407.
6. Cabrera R, Rodríguez I, Navarro R, Ariet R. Hallux Valgus. Jorn Canar traumatol cir ortop espec post-grad [Internet], 2002 [cited 2013 Jun 5]; 16:71-76. Disponible en: <http://acceda.ulpgc.es/>
7. Easley ME, Wiesel SW. Técnicas quirúrgicas en pie y tobillo. Philadelphia: Lippincott Williams & Wilkins; 2011. p. 79-84.
8. Viladot-Pericé R, Álvarez-Goenaga F. Propuesta de algoritmo en cirugía del hallux valgus. Rev Ortop Traumatol 2002;46(6):487-489.

Recibido: 20 junio 2013.

Aceptado: 18 agosto 2013.